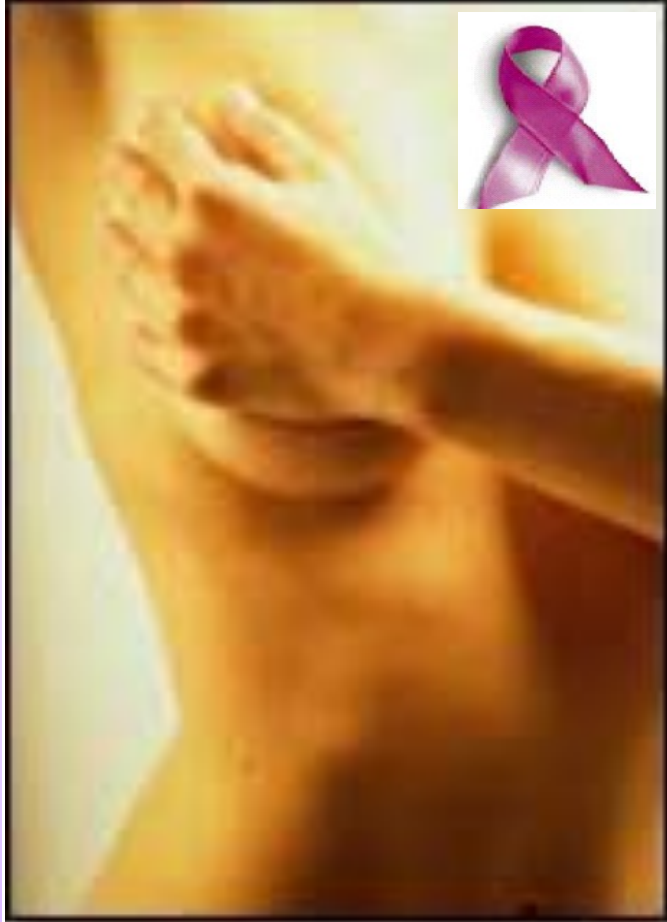



# KENDİ KENDİNE MEME MUAYENESİ

Meme kanserinin  
erken tanısında en etkili  
araçlardan biri



**KENDİ ELLERİNİZDİR**

# Kendi Kendine Meme Muayenesi

## Yapılan alıřmalarda;

- Dzenli ve doęru yapılan KKMM ile bir toplumda meme kanseri evresinin dřeceęi ve yařam srecinin olumlu ynde etkileneceęi bildirilmiřtir
- Her ay dzenli KKMM uygulayan ve uygulamayan kanser hastaları karřılařtırılmıř; KKMM dzenli yapanlarda tmr apının yapmayanlara gre daha kk olduęu saptanmıřtır

# Kendi Kendine Meme Muayenesi

## AMAÇ

- Kendi meme dokusunu daha iyi tanımak
- Memelerde oluşabilecek değişiklikleri erken tanıyabilmek



# Kendi Kendine Meme Muayenesi

- 20 yaşından sonra bütün kadınlara öğretilmelidir.

## Ne zaman yapılmalı?

- Adet görüyor ise:
  - En iyi dönem adet başlangıcından 7-10 gün sonra
- Adet görmüyor ise:
  - Her ayın belli bir günü

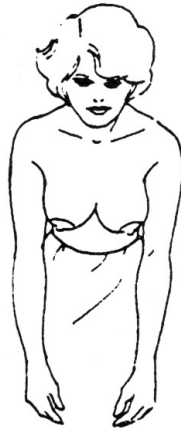
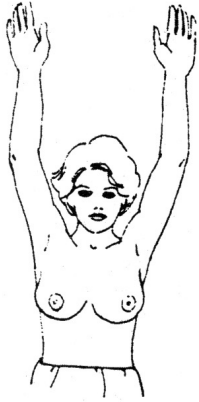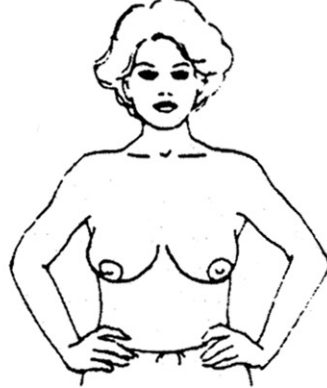
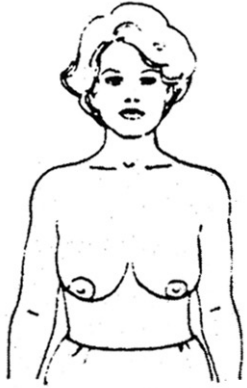
# Kendi Kendine Meme Muayenesi - Gözlem



# KKMM Yapacak Kişinin Bilmesi Gerekenler

- Doğru duruş
- Muayene edilecek alan
- Palpasyon tekniği
- Meme ucu muayenesi
- Aksilla bölgesinin muayenesi

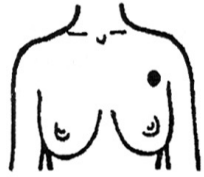
# Kendi Kendine Meme Muayenesi



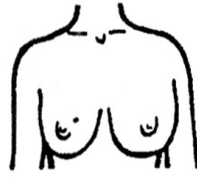
## 1. Doğru şekilde durma

- Kollar iki yanda sarkık ve gevşek
- Kollar belde
- Kollar her iki yanda başın üzerine kaldırılmış
- Kollar her iki yanda gövde öne doğru eğilmiş

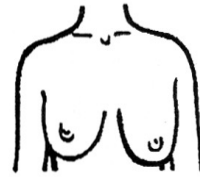
# Kendi Kendine Meme Muayenesi



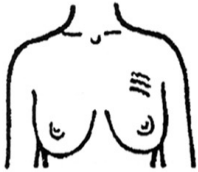
Memede kitle



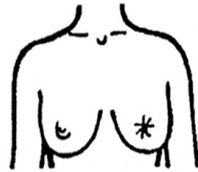
Memelerden birinde anormal büyüme



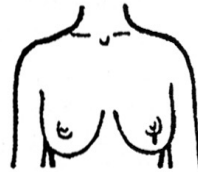
Bir memenin anormal şekilde diğerinden sarkık olması



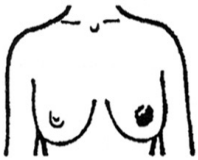Meme cildinde buruşukluk



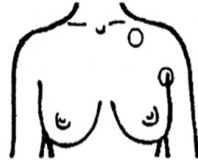
Meme ucunda çukurlaşma



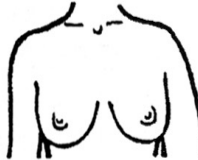Meme ucundan kanlı akıntı



Meme ucu renginde değişiklik



Meme komşu lenf nodlarında büyüme

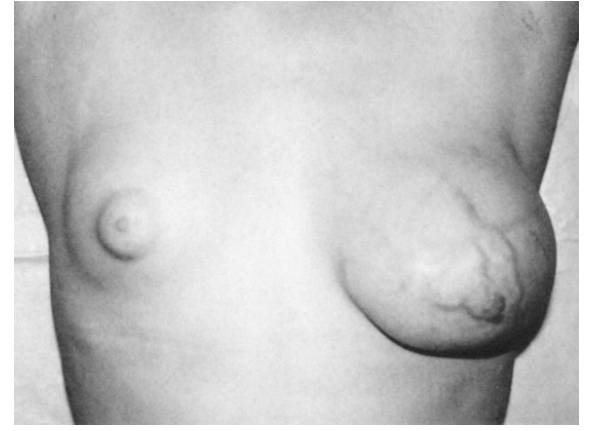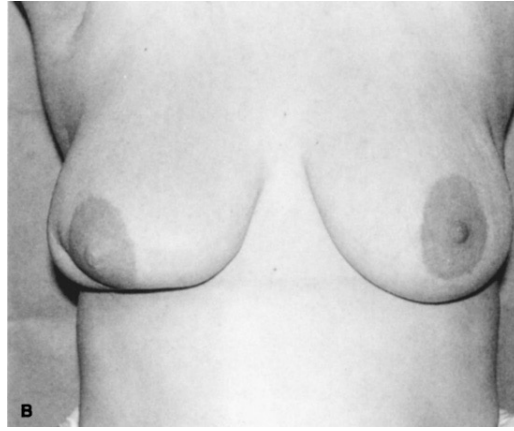

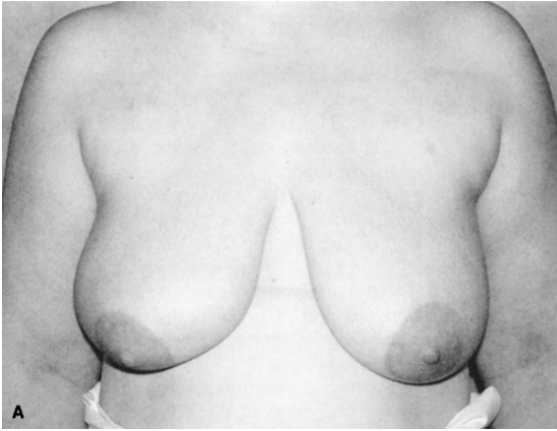
Üst kolda anormal şişlik

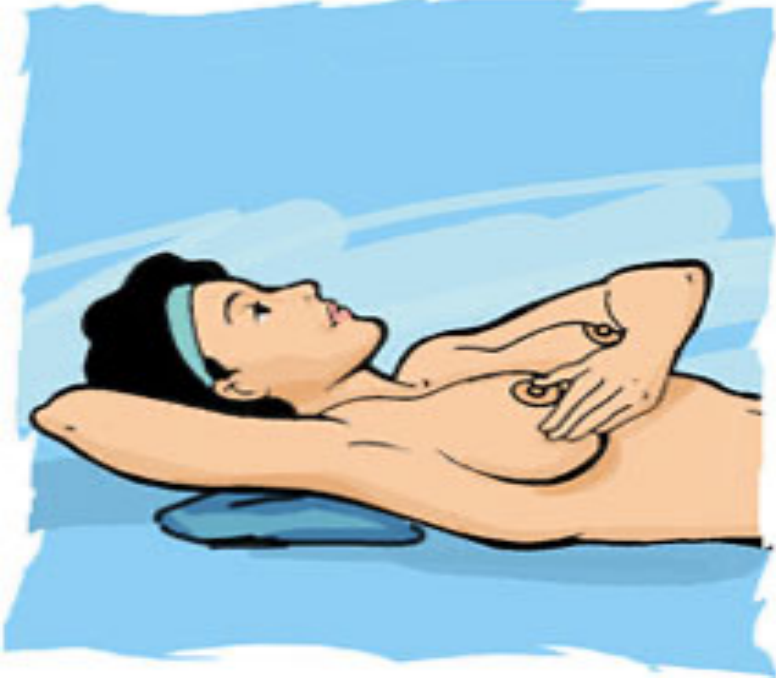2. Aşağıdakileri kontrol etme
  - Memede kitle görünümü
  - Memelerden birinde anormal büyüme
  - Memelerden birinin diğerinden sarkık olması
  - Meme cildinde buruşukluk
  - Meme ucunda çukurlaşma
  - Meme ucundan kanlı akıntı
  - Meme ucu renginde değişiklik
  - Memeye komşu lenf bezlerinde büyüme
  - Üst kolda anormal şişlik



# Belirti ve Bulgular



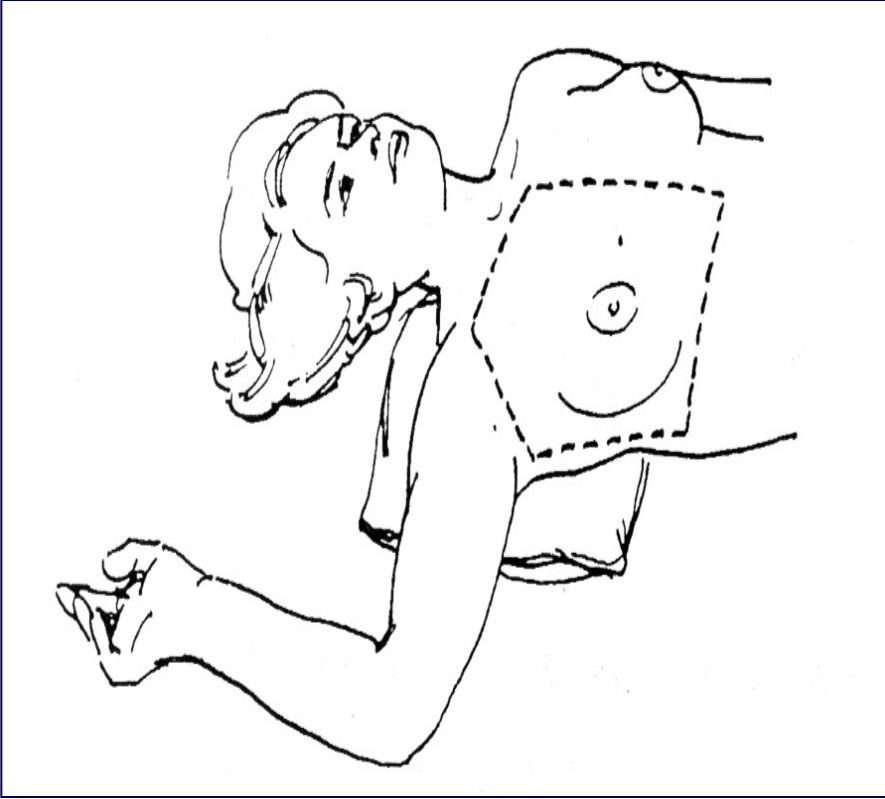
# Kendi Kendine Meme Muayenesi - Palpasyon



3. Sirt üstü yatma

# KKMM - Palpasyon

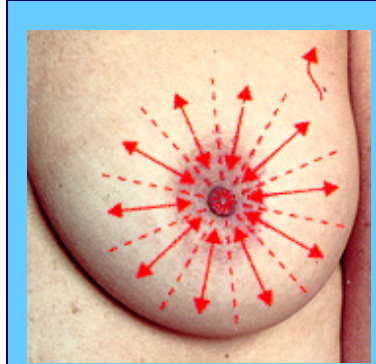
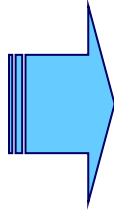
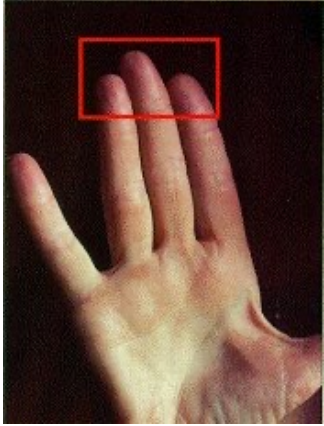
## 4. Doğru bölgeyi muayene etme



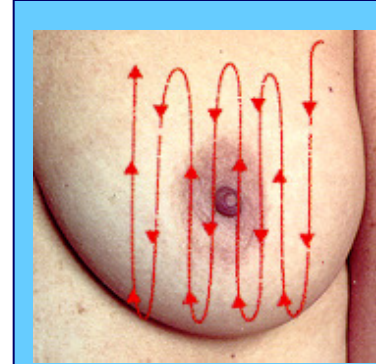
- Sternumun ortasından koltuk altının orta hattına kadar, yukarıda klavikuladan aşağıda memeden birkaç santimetre aşağıya kadar olan bölge

# KKMM - Palpasyon

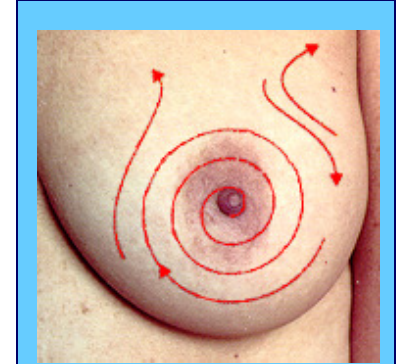
## 5. Elle muayenede 3 teknikten birini kullanma



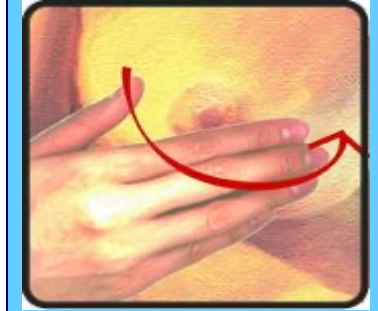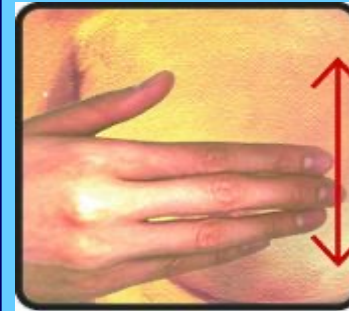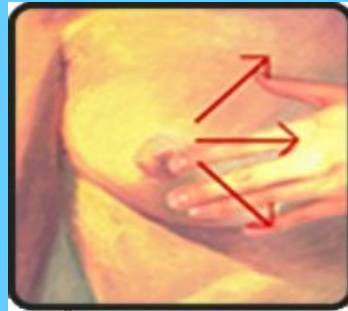Işın



Vertikal çizgi



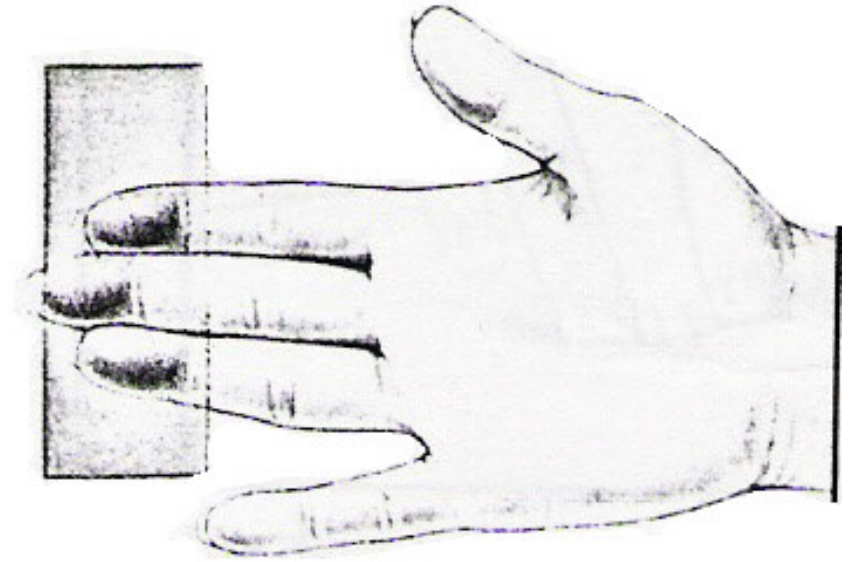
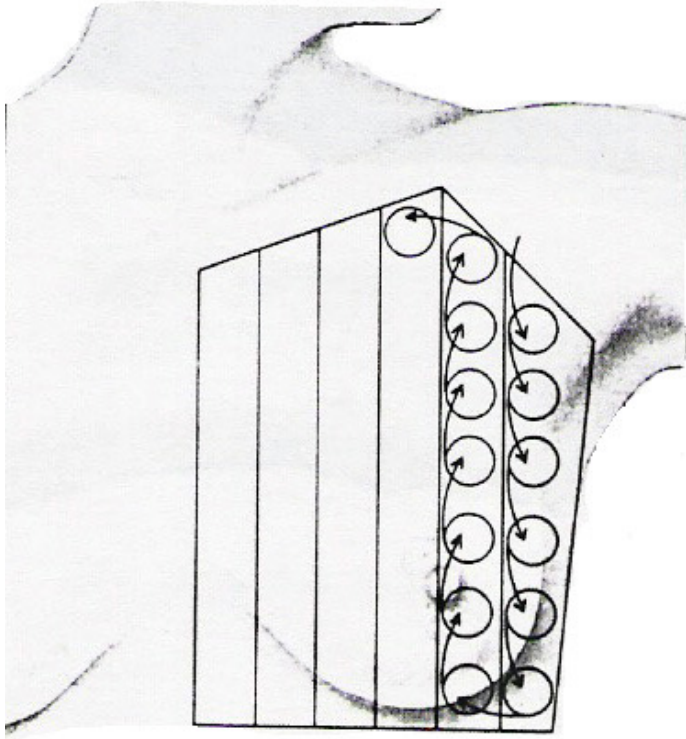
Sirküler



### Basınç

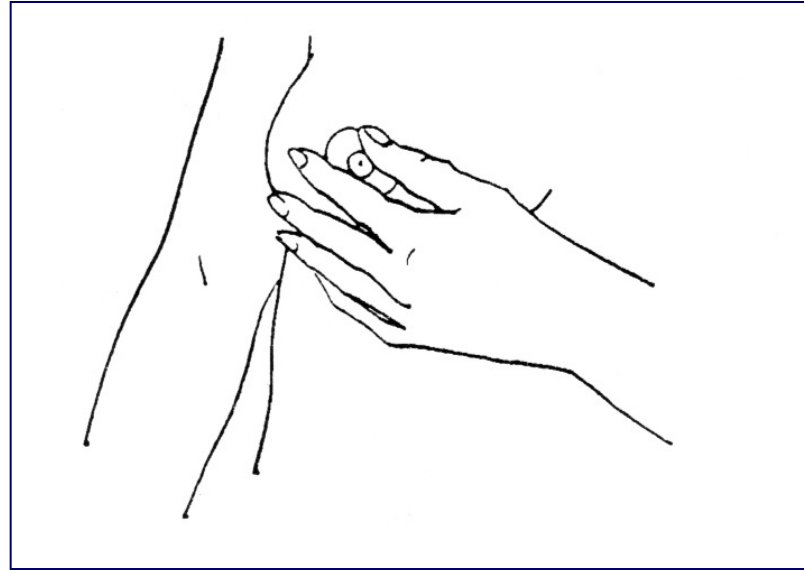
- Hafif- alttaki dokuyu hareket ettirmeden cilt üzerine
- Orta- o bölgedeki dokuya
- Güçlü- kaburgalara doğru

# KKMM - Palpasyon



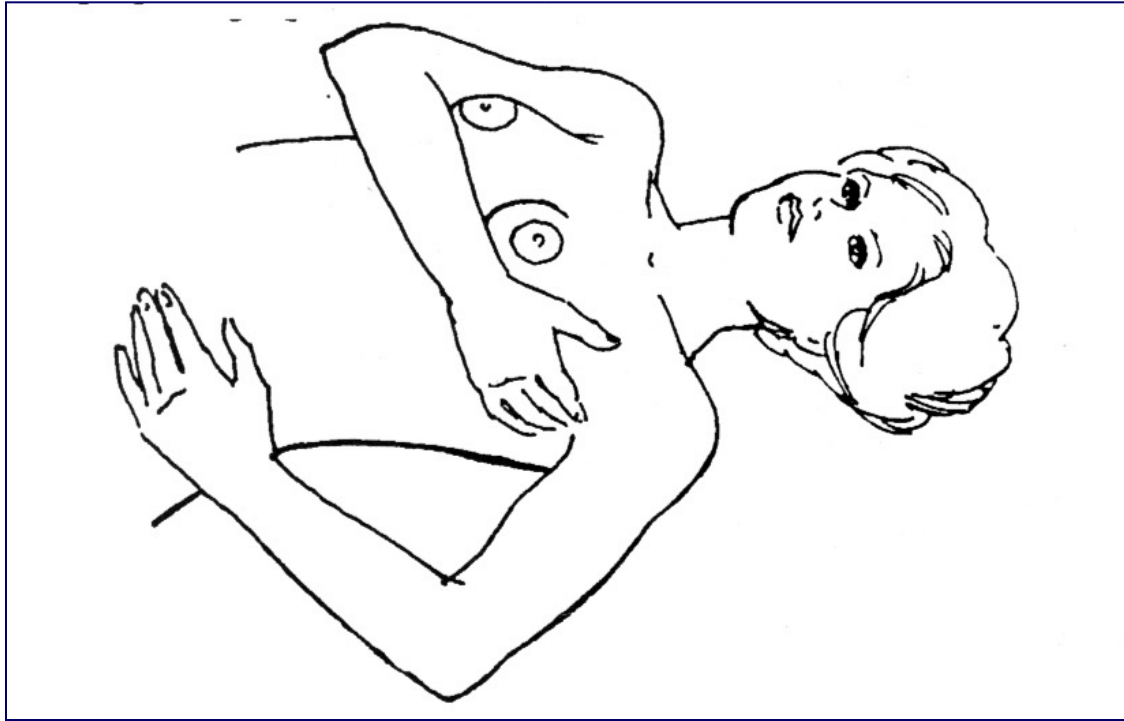
# KKMM - Palpasyon

6. Meme ucunu baş ve işaret parmağı arasında hafifçe sıkarak akıntıyı kontrol etme

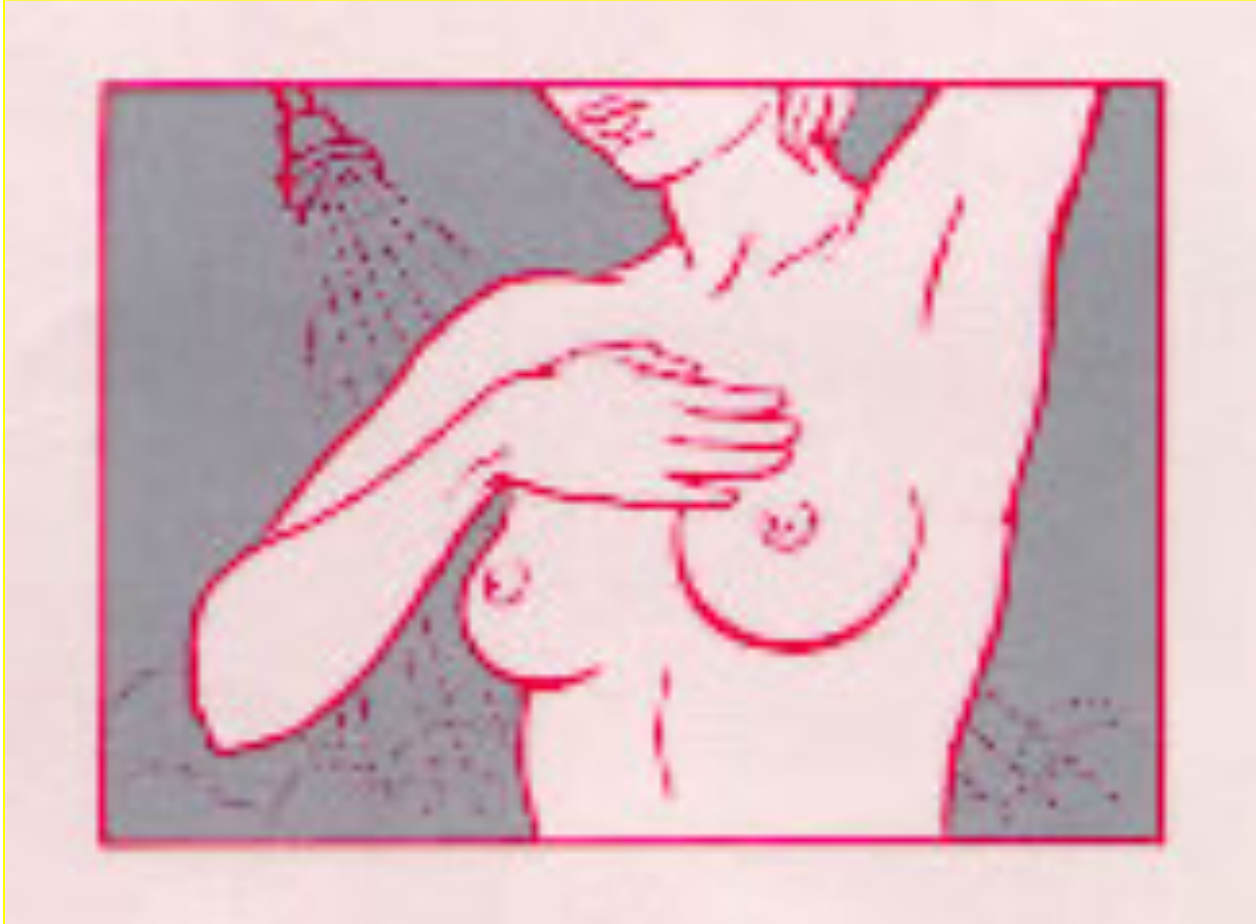

# KKMM - Palpasyon

7. Sirt üstü yatarken koltuk altını derinlemesine elle muayene etme

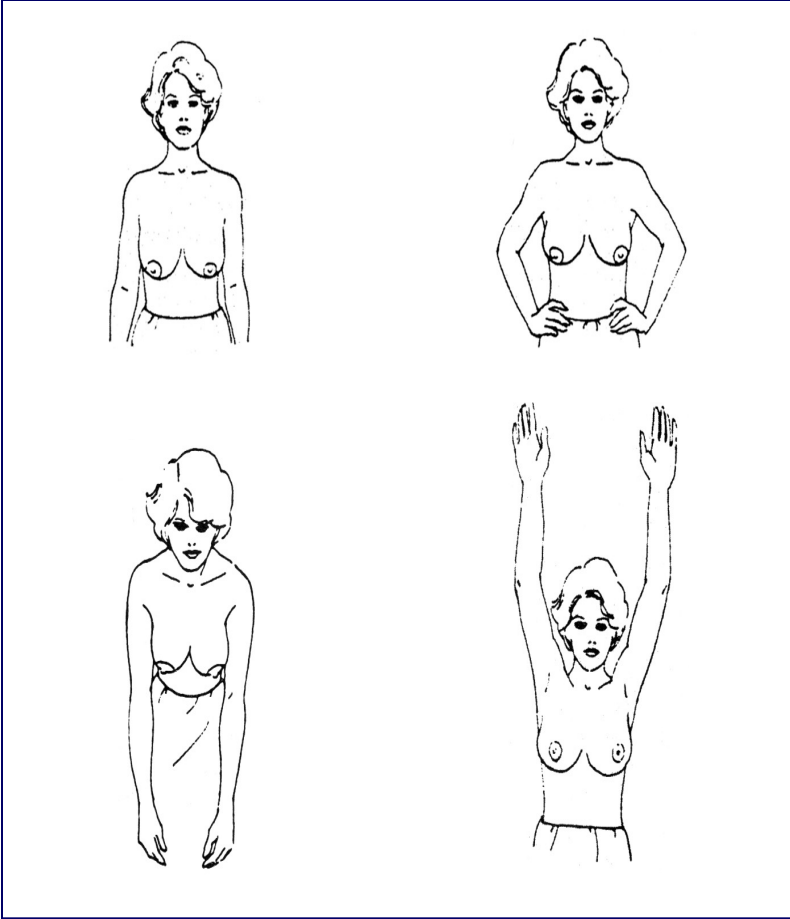


# KKMM - Duřta



# KKMM (Özet)

1

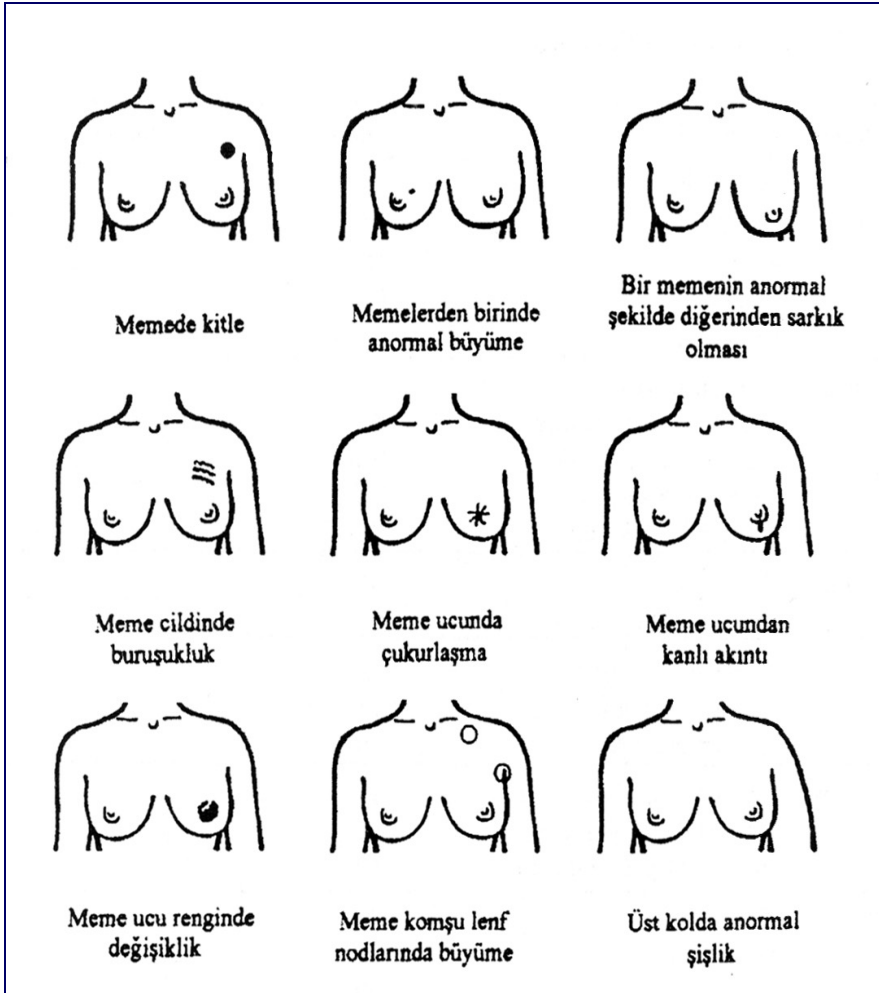


## 1. Doğru şekilde durma

- Kollar iki yanda sarkık ve gevşek
- Kollar belde
- Kollar her iki yanda başın üzerine kaldırılmış
- Kollar her iki yanda gövde öne doğru eğilmiş

# KKMM (Özet)

2

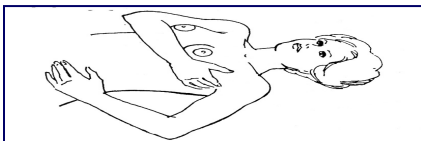
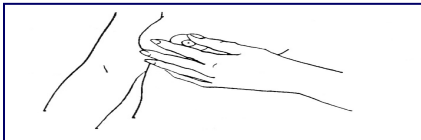
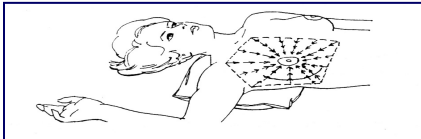
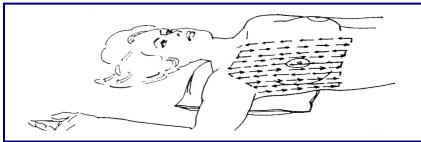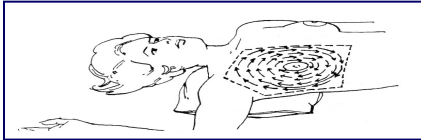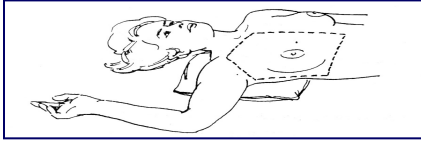
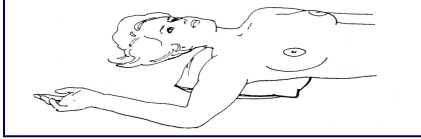


## 2. Aşağıdakileri kontrol etme

- Memede kitle görünümü
- Memelerden birinde anormal büyüme
- Memelerden birinin diğerinden sarkık olması
- Meme cildinde buruşukluk
- Meme ucunda çukurlaşma
- Meme ucundan kanlı akıntı
- Meme ucu renginde değişiklik
- Memeye komşu lenf bezlerinde büyüme
- Üst kolda anormal şişlik

# KKMM (Özet)

3



3. Sırt üstü yatma
4. Doğru bölgeyi muayene etme
5. Elle muayenede 3 teknikten birini kullanma
  - Sirküler teknik
  - Vertikal çizgiler halinde
  - Işın tarzında
6. Meme ucunu baş ve işaret parmağı arasında hafifçe sıkarak akıntıyı kontrol etme
7. Sırt üstü yatarken koltuk altını derinlemesine elle muayene etme

# Memede Anormal Bulgular

